

SONOGRAPHIC EVALUATION OF TESTICULAR VOLUME IN NEONATES IN IBADAN, NIGERIA

L' EVALUATION SONOGRAPHIQUE DE VOLUME TESTICULAIRE DES NOUVEAU-NES A IBADAN, NIGERIA

ATALABI MO, *ADENIJI-SOFOLUWE AT, AREMU IO

Abstract

Background

The testes are responsible for the production of spermatozoa and testosterone in man. Reliable and accurate determination of testicular volume is of great potential benefit in evaluation of patients with a variety of disorders affecting testicular growth, development and function. Ultrasonography (USS) provides a good and reliable tool for determining testicular volume when objective, accurate and reproducible measurements are required. This can be done in an easy and patient friendly manner. USS is readily available, cheap and does not involve the use of ionizing radiation; hence its suitability in neonates.

Aim: To determine the normal value for mean testicular volume in neonates using ultrasonography and to correlate testicular volume with weight, gestational age, and length as well as body mass index, so as to have a baseline reference value which will aid in prompt identification of neonates with testicular abnormalities for further evaluation and timely intervention.

Design of the study: A multi-centre prospective cohort study.

Study Setting: Radiology Departments of the University College Hospital, Adeoyo General Hospital and Eleta Catholic Hospital, Ibadan, Southwestern Nigeria.

Materials & Methods: A total of 411 healthy male neonates had testicular ultrasound performed in the labor wards and post natal wards of the University College Hospital, Adeoyo General Hospital and Eleta Catholic Hospital, Ibadan, Nigeria. Testicular mean volume was obtained using the Lambert formula (length x width x height x 0.71). The statistical package for the Social Sciences (SPSS) for windows version 17.0 was used to analyze the data obtained

Results: The mean left testicular volume in this study was $0.276\text{cm}^3 \pm 0.08924$ while the mean right testicular volume was $0.278\text{cm}^3 \pm 0.09233$. The overall mean testicular volume in neonate was $0.28 \pm 0.09\text{cm}^3$ with no significant difference between the right and the left testes ($p=0.000$). There is a weak but statistically significant positive correlation between testicular volume and the birth weight, height, and body mass index but no correlation between the testicular volume and the gestational age at delivery.

Conclusion: This study showed that the mean testicular volume was $0.28 \pm 0.09\text{ml}$ with no significant difference between the right and the left testes. There was a positive correlation between the birth weight, height and the body mass index and the volume of the right and the left testes but no correlation between the testicular volume and the gestational age of the neonates.

Key words: Testicular volume, Ultrasonographic estimation, Healthy neonates, Ibadan, Nigeria.

Abstrait

Contexte

Les testicules sont responsables pour la production de spermatozoa et le testostérone en homme. La détermination précise et fiable de volume testiculaire à une bénéfice immense pour évaluer les patients avec des variétés de désordre qui touchent la croissance des testicules, leur développements et leur fonctions. L'échographie (USS) donne une bonne et fiable outil pour déterminer la volume testiculaire lorsqu'un objectif précise et reproductible des mesures sont requises.

Cela peut se faire dans une façon amicale avec le patient. Le USS est disponible, moins cher et ne se comprend pas forcément l'utilisation des rayonnements ionisants, ainsi son aptitude chez les nouveau né.

But: Pour déterminer la valeur normale de la moyenne volume testiculaire chez les nouveaux nés en utilisant l'échographie et pour faire une corrélation de volume testiculaire. L'âge gestational, et la longueur ainsi que l'indice de masse corporelle pour avoir une valeur de base référence qui peut aider à identifier les nouveau nés avec des testiculaires anormales pour plus d'évaluation et intervention précoce.

Motif d'étude: Une étude prospective multi-centre cohorte

Lieu d'étude: Le département radiologie de centre hospitalier universitaire Adeoyo et l'hôpital Catholique Eleta, Ibadan sud-est Nigéria.

Materials & Méthode: Un total de 411 hommes en bonne santé des nouveau né ont fait l'échographie testiculaire dans la salle d'accouchement et la salle postnatale du centre hospitalier universitaire, Adeoyo et l'hôpital Catholique Eleta, Ibadan, Nigéria. La moyenne testiculaire est obtenu en utilisant le formulaire de Lambert (longueur x largeur x taille x 0.71). Le logiciel statistique pour les sciences sociales (SPSS) la version de fenêtre 17.0 à été utilisés pour analyser les données obtenues.

Résultats: La moyenne volume de testiculaire gauche dans cette étude était $0.276\text{cm}^3 \pm 0.08924$ alors que la moyenne volume testiculaire droite était $0.278\text{cm}^3 \pm 0.09233$. La totalité de volume moyenne testiculaire chez les nouveaux nés était $0.28 \pm 0.09\text{cm}^3$ avec aucune différence significative entre les testicules de droit et de gauche ($p=0.000$). Il y avait une faible mais corrélation positive significative statistique entre la volume testiculaire et le poids à la naissance, longueur, l'indice de masse corporelle mais aucune corrélation entre la volume testiculaire et l'âge gestational et l'accouchement.

Conclusion: Cette étude montre que la moyenne volume testiculaire était $0.28 \pm 0.09\text{ml}$ avec aucune différence significative entre les testicules de droit et de gauche. Il y avait une corrélation positive entre le poids de naissance, la taille et l'indice de masse corporelle et la volume de testicules droit et de gauche mais il n'y a aucune corrélation entre la volume testiculaire et l'âge gestational des nouveaux nés.

Mots clés: Volume testiculaire, l'estimation échographie, Santé des nouveaux nés, Ibadan, Nigéria.

Introduction

The assessment of testicular volume has been extensively studied in recent years¹. In adult males, testicular volume is measured in relation to spermatogenic activity, whereas in pediatrics, testicular volume measurement is of importance in assessing the onset of puberty or pubertal development^{1,2}. It is also sometimes measured during evaluation of testicular abnormalities such as torsion, cryptorchidism or varicocele and is said to be related to various reproductive endocrine parameters such as serum follicle stimulating hormone (FSH), serum inhibin, inhibin B/FSH ratio and serum testosterone which are directly or indirectly related to spermatogenesis^{2,3}.

Approximately ninety percent (90%) of testicular volume is made up of seminiferous tubules and germ cells, testicular tissue consists mainly of sertoli cells in early infancy^{4,5}. Thus, a reduction in the number of these cells is manifested by reduction in testicular volume⁶. This was

Introduction

L'évaluation de volume testiculaire a été relativement étudié dans des années récente¹. Chez les hommes adultes, la volume testiculaire est mesurée en relation à l'activité spermatogénique, alors que chez les pédiatriques, la mesure de volume testiculaire est très important pour déterminer le commencement de la puberté ou le développement pubertal^{1,2}. Il est parfois mesuré lors de l'évaluation des anomalies testiculaires comme torsion, cryptorchidisme ou varicocele, cela est lié à des différents endocrinien de reproduction paramètres comme hormone follicule sérum stimulante (FSH), sérum inhibin, inhibin B/FSH ratio and sérum testostérone qui sont directement et indirectement lié à spermatogenesis^{2,3}.

Approximativement quatre vingt pourcentage (90%) de volume testiculaire est composé de tubules seminiferous et germ cells, de tissus testiculaire consiste souvent de cellule tôleier en enfance^{4,5}. Ainsi une réduction dans le nombre de ces cellules est manifesté par la réduction dans la volume testiculaire⁶. Cela a été collaboré par Lipshultz et al⁷ qui ont remarqué la réduction de taille testiculaire, soit unilatérale ou bilatéral, corrélés avec les facultés les spermatogenesis.

Atalabi MO, *Adeniji-Sofoluwe AT, Aremu IO
Department of Radiology, University College Hospital, Ibadan,
Nigeria. E-mail: omoba30732003@yahoo.com

*Correspondence

Grant support: None
Subvention: Aucun

Conflict of interest: None
Conflit d'intérêts: Aucun

corroborated by Lipshultz et al⁷ who found that decreased testicular size, whether unilateral or bilateral, correlates with impaired spermatogenesis.

Ultrasonography (USS) provides a good tool for determining testicular volume when objective, accurate and reproducible measurements are required⁸. This can be done in an easy and patient friendly manner¹⁰. USS is readily available, cheap and does not involve the use of ionizing radiation, hence its suitability in neonates⁸.

A previous study has shown that mean testicular volume increased significantly in the first five months from 0.27 to 0.44cm³ after which the volume decreased to 0.31cm³ at approximately 9 months of age¹¹. However, great discrepancies have been observed in the available reference charts published for testicular volume in neonates as the data were generated from transformed orchidometer measurements¹⁰.

The orchidometer was widely used for the clinical assessment of testicular volume in the doctor's office because it is handy and less time consuming than ultrasound¹⁰. In the use of orchidometer, not only are the testicles estimated but also the skin and the epididymis thus leading to overestimation in the testicular volume especially in small testicles where the epididymis is large¹⁰. Ultrasound on the other hand is more precise as it measures only the testicular volume¹¹.

Patients & Methods

Ethical approval was obtained from the University of Ibadan/University College Hospital and Oyo State Ministry of Health ethical review committees. A total of 411 healthy male neonates had testicular ultrasound performed in the labor wards shortly after delivery and the post natal wards

L'ultrasonographie (USS) donne un bon outil pour déterminer le volume testiculaire quand la mesure objective, précise et reproductible est requise⁸. Cela peut se faire dans une manière amicale entre le médecin et le patient¹⁰. Le USS est disponible partout, moins cher, et ne nécessite pas l'utilisation de rayonnement ionisants, et c'est bon pour les nouveaux nés⁸.

Une étude précédente a montré que la moyenne de volume testiculaire a augmenté pendant les premiers cinq mois de 0.27 to 0.44cm³ après que la volume s'est diminuée à 0.31cm³ et approximativement 9 mois d'âge¹¹. Néanmoins, des grandes disparités ont été observées dans les références cartées publiées de volume testiculaire de nouveau né comme les données étaient générées de mesure orchidomètre transformé¹⁰.

L'orchidomètre était utilisée partout pour l'évaluation clinique de volume testiculaire au bureau du médecin car c'est plus pratique et l'évaluation ne prend pas beaucoup de temps que l'échographie¹⁰. En utilisant l'orchidomètre les testicules sont non seulement estimés mais aussi la peau et l'épididyme ce qui mène à la surestimation de la volume testiculaire particulièrement parmi les petits testicules, qui ont des grands épididymes¹⁰. L'échographie de l'autre côté est plus précise car elle mesure seulement la volume testiculaire¹¹.

Patients & Méthodes

L'approbation éthique a été obtenue du centre hospitalier Ibadan/ le centre hospitalier Adeoyo Eleta et le comité Oyo de revue éthique du ministère de la santé, état d'Oyo. Un total de 411 des mâles nouveaux nés et en bonne santé ont fait l'échographie testiculaire dans la salle d'accouchement après l'accouchement et le service postnatale de l'hôpital universitaire et celui du centre hospitalier universitaire Adebayo d'Ibadan.

of the University College Hospital and that of Adeoyo General Hospital in Ibadan. Neonates whose testes were not found in the scrotum as well as preterm neonates were excluded from this study. Informed consent was obtained from the neonate's parents after the procedure had been explained to the mother in the language they understood. Physical examination of the neonate was initially performed which included measurement of the length, weight, gestational age at delivery, and Occipito-frontal circumference (OFC) of the neonates; the data were recorded on the data form. Pregnancy and delivery history were also obtained from the mother. Male neonates recruited from the General Hospital Adeoyo and University College Hospital Ibadan were mostly immediately after the deliveries as well as those brought for circumcision between day seven and fourteen. All the subjects irrespective of center of birth were scanned between day 1 and 28 days after delivery.

Ultrasonography was performed using the Chison Ultrasonic portable machine with 7.5-10MHZ linear array transducer. Each baby was placed in the supine position on the examination table with their legs in the frog lateral position. The room was maintained at room temperature to prevent the testes from retracting. The hands were rubbed together to provide a little warmth and the gel was kept in a gel warmer at 30^oc.

The scrotum was supported by a rolled towel placed below the scrotum to stabilize the testes and coupling gel was applied generously to minimize surrounding air interference. The testes were further stabilized by placing a finger on the median raphe of the scrotal skin before gently scanning to avoid distortion of its shape and dimension. The longitudinal plane of the testis was obtained by placing the probe on the

Les nouveaux nés dont leurs testicules n'étaient pas trouvé dans le scrotum ainsi que les prématurés n'étaient pas inclus dans cette étude. Les consentements des mères ont été obtenus après avoir les expliqué dans une maniere compréhensible de quoi il s'agit. L'observation Physique des nouveaux nés à été fait d'abord , ce qui consiste de la mesure de longueur ,le poids , et L'âge gestational , et Occipito-frontal des nouveaux nés (OFC); les données ont été sauvegarder dans une fiche de donnée rempli . l'histoire de grossesse et l'accouchement étaient donnée par la mère. Les mâles nouveaux nés recruté du centre hospitalier universitaire Adeoyo et le centre universitaire Ibadan étaient souvent après l'accouchement ainsi que ceux qu'ils ont amené pour la circonscription entre les sept et quatorze jours après l'accouchement ceux. Tout ceux qui sont concernés sans tenir compte du centre où ils sont été accouché , scanné entre les premiers vingt huit jours après l'accouchement.

L'échographie à été fait en utilisant la petite machine ultrasonique de Chison 7.5-10MHZ transducteur array linear. Chaque bébé était placé à la position couchée avec leurs jambes à la position latérale de grenouille sur la table d'examen. La température de la salle à été maintenir pour empêcher les réactions des épreuves. Les mains étaient frotté pour générer une petite chaleur et le gel à été garder dans un thermos de gel à la température de 30^oc.

Le scrotum à été soutenu par une serviette roulée placée en dessous du scrotum pour stabiliser les testicules et le gel de coupage à été appliquée généreusement pour minimiser l'interférence de l'air. Les épreuves ont été stabiliser de plus en plaçant un ongle sur la raphe médian de la peau de scrotum avant de scanner soigneusement pour éviter la distorsion de sa forme et dimension. Le plan longitudinal du testicules à été obtenus en plaçant la sonde sur la peau du scrotum sur les

scrotal skin over the testis and rotated until the mediastinum testis was visualized in the same plane. The image was then frozen in this position (Fig. 1). The transverse diameter is also measured while the testis is in the transverse position (Fig. 2). Testicular mean volume was obtained using the Lambert formula (length x width x height x 0.71). The statistical package for the social sciences (SPSS) for windows version 17.0 was used to analyze the data obtained.

Results

A total of 411 neonates were studied their age ranged from 1 to 27 days with a mean age of 2.00 ± 3.13 days. The mean gestational age at birth was 39.4 ± 1.23 weeks with a range 37-42 weeks while the mean birth weight was 3.09 ± 0.45 kg with a range of 1.9 - 4.5kg. The mean body length was 47.93 ± 2.71 cm with a range of 36 - 56cm. The mean body mass index (BMI) was 13.41 ± 1.80 kg/m² with a range of 9.5 - 20.74kg/m² while the mean Occipito-frontal circumference was 34.44 ± 1.78 cm with a range of 30 - 56cm (Table 1)

The mean length, height and width of the right testicle were (0.82 ± 0.01 cm, range 0.60-1.41cm), (0.63 ± 0.08 cm, range 0.45-0.98cm) and (0.70 ± 0.09 cm, range 0.56-1.22cm) respectively, while the measurements for the left testicle were (0.80 ± 0.10 cm, range 0.54-1.13cm), (0.69 ± 0.08 cm, range 0.41-0.98cm) and (0.70 ± 0.08 cm, range 0.54-1.13cm) respectively. The mean left testicular volume was 0.2759 cm³ ± 0.089 while the mean right testicular volume was 0.2777 cm³ ± 0.092 . The overall mean testicular volume was 0.28 ± 0.09 cm³ (Table 2). The slightly higher testicular volume of the right testis was not statistically significant at $p=0.298$ (Table 3). Approximately 50% of the neonates had their right and left testicular volumes ranging between $0.21-0.33$ cm³ and $0.20-0.33$ cm³ respectively. Bilaterally, there was statistically

testicules et mise en rotation jusqu'à ce que la médiation testicules à été visualisé dans le même plan. L'image à été glacé dans cette position (Fig. 1). Le diamètre transversal est aussi mesuré alors que le testicule était à la position transversale (Fig. 2). La volume moyenne testiculaire à été obtenu en utilisant le formulaire Lambert (longueur x largeur x taille x 0.71). Le logiciel statistique de la science sociale (SPSS) de fenêtre version 17.0 à été utilisé pour analyser les données obtenues.

Results

Un total de 411 nouveaux nés ont été observé, leur âge varie de premier jour au vingt sept jours avec la moyenne d'âge de 2.00 ± 3.13 jours. La moyenne âge gestational lors d'accouchement était 39.4 ± 1.23 semaines avec la tranche de 37-42 semaines alors que le moyen poids à la naissance était 3.09 ± 0.45 kg avec une variance de 1.9 - 4.5kg. Le moyen longueur du corps était 47.93 ± 2.71 cm avec la tranche 36 - 56cm. Le moyen indice de masse corporelle (BMI) était 13.41 ± 1.80 kg/m² avec la tranche de 9.5 - 20.74kg/m² alors que le moyen circonférence Occipito-frontal était 34.44 ± 1.78 cm avec la tranche de 30 - 56cm (Tableau 1)

Le moyen du longueur, taille et largeur du testicule gauche était (0.82 ± 0.01 cm, tranche 0.60-1.41cm), (0.63 ± 0.08 cm, tranche 0.45-0.98cm) et (0.70 ± 0.09 cm, tranche 0.56-1.22cm) respectivement, alors que la mesure du testicule gauche était (0.80 ± 0.10 cm, tranche 0.54-1.13cm), (0.69 ± 0.08 cm, tranche 0.41-0.98cm) et (0.70 ± 0.08 cm, tranche 0.54-1.13cm) respectivement. Le moyen volume testiculaire gauche testicular était 0.2759 cm³ ± 0.089 alors que le moyen de volume testiculaire à droite était 0.2777 cm³ ± 0.092 . Le moyen total de volume testiculaire était 0.28 ± 0.09 cm³ (Tableau 2). The slightly higher testicular volume of the right testis was not statistically significant at $p=0.298$ (Tableau 3). Approximately 50% des nouveaux nés ont leurs volumes testiculaire gauche et droit entre $0.21-0.33$ cm³ et $0.20-0.33$ cm³ respectivement.

Fig. 1: Longitudinal ultrasound scan of the testis and the points of measurement of the longitudinal diameter (blue arrow heads) and height (white arrow heads)

Fig. 1: Le scan échographie longitudinal des testicules et les points de mesure de diamètre longitudinal (les flèches bleu) et taille (les flèches blancs)

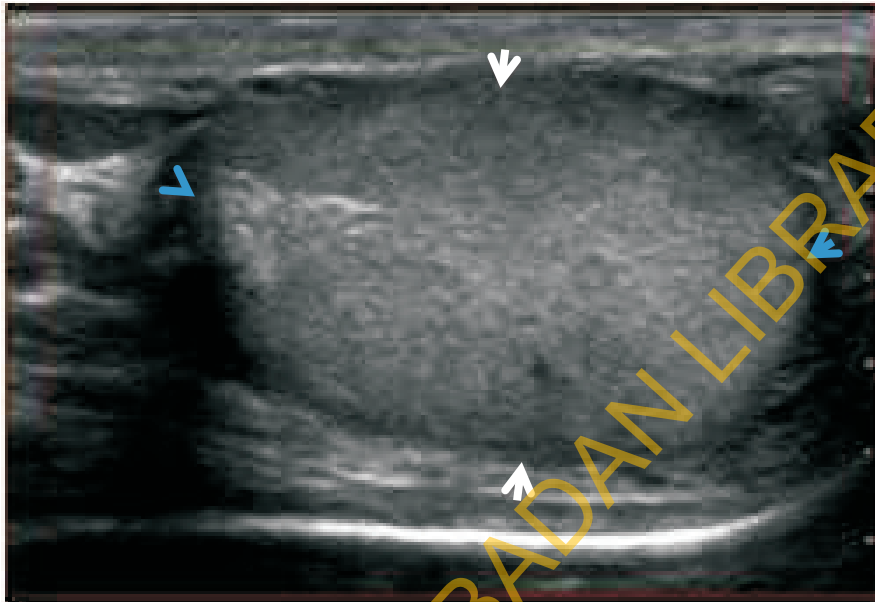


Fig. 2: Transverse ultrasound scan of the testis showing the points of measurement (brown arrow heads) of the transverse diameter

Fig. 2: L'échographie transverse de testicule scanné montrant les points de mesure Transverse (les flèche brown marron) du diamètre transverse

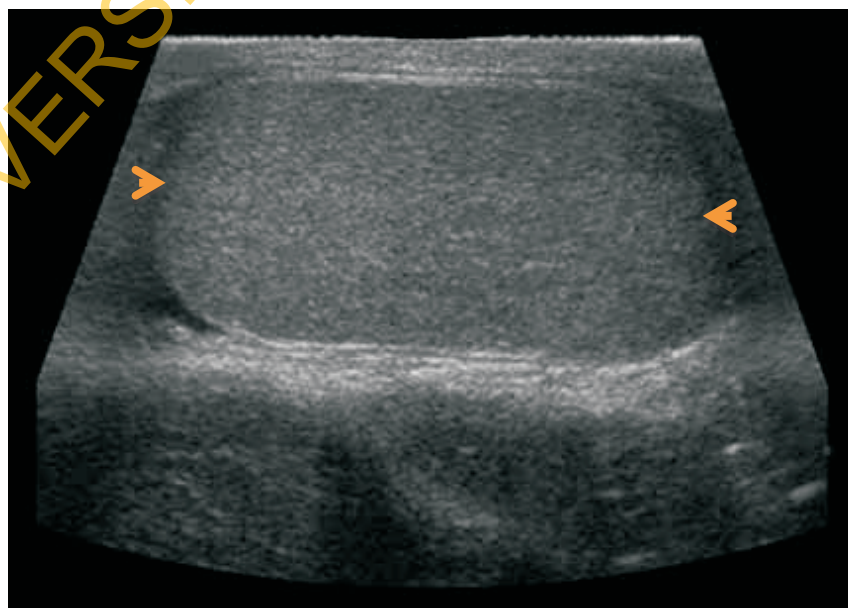


Table 1: Biophysical characteristics of the neonate

Variable	Mean	Minimum	Maximum
Mean age of neonates	2±2.27 Days	1 day	16 days
Mean Weight	3.09±0.45kg	1.9kg	4.5kg
Mean Height	47.93±2.71cm	36cm	56cm
Mean BMI	13.42±1.80kgm ⁻²	9.40kgm ⁻²	20.74kgm ⁻²
Mean Occipito-frontal circumference	34.44±1.78cm	30cm	56cm
Mean Gestational age	39.4±1.23	37 weeks	42 weeks

Table 1: Caractéristiques biophysique des nouveaux nés

Variable	Mean	Minimum	Maximum
L'âge moyenne des nouveaux nés	2±2.27 jours	1 jour	16 jours
Moyen poids	3.09±0.45kg	1.9kg	4.5kg
Moyenne taille	47.93±2.71cm	36cm	56cm
Moyen BMI	13.42±1.80kgm ⁻²	9.40kgm ⁻²	20.74kgm ⁻²
Moyen Occipito-frontal circonférence	34.44±1.78cm	30cm	56cm
Moyenne âge Gestational	39.4±1.23	37 weeks	42 semaines

Table 2: Testicular measurements of the neonates

Variable	Mean + (S.D.)	Range Minimum Maximum	
Mean Testicular Length			
Left	0.80±0.1 cm	0.54 cm	1.13 cm
Right	0.82±0.01 cm	0.60 cm	1.41 cm
Mean Testicular Height			
Left	0.69±0.08 cm	0.41 cm	0.98 cm
Right	0.68±0.08 cm	0.45 cm	0.98 cm
Mean Testicular Width			
Left	0.70±0.08cm	0.54 cm	1.13 cm
Right	0.70±0.09cm	0.56 cm	1.22 cm
Mean Testicular Volume			
Left Testis	0.275±0.09 cm ³	0.13cm ³	0.94cm ³
Right Testis	0.278±0.09 cm ³	0.13cm ³	0.92cm ³

Table 2: Mesure testiculaire des nouveaux nés

Variable	Mean + (S.D.)	Range	
		Minimum	Maximum
Volume testiculaire moyenne			
Gauche	0.80±0.1 cm	0.54 cm	1.13 cm
Droit	0.82±0.01 cm	0.60 cm	1.41 cm
Moyenne taille testiculaire			
Gauche	0.69±0.08 cm	0.41 cm	0.98 cm
Droit	0.68±0.08 cm	0.45 cm	0.98 cm
Le moyen de largeur testiculaire			
Gauche	0.70±0.08cm	0.54 cm	1.13 cm
Droit	0.70±0.09cm	0.56 cm	1.22 cm
La moyenne volume testiculaire			
Testicule gauche	0.275±0.09 cm ³	0.13cm ³	0.94cm ³
Testicule droit	0.278±0.09 cm ³	0.13cm ³	0.92cm ³

Table 3: Correlation of Testicular volume by birth weight, height, BMI and gestational age at delivery

	BIRTH WEIGHT	HEIGHT	BMI	GESTATIONAL AGE AT DELIVERY
	Pearson correlation	Pearson correlation	Pearson correlation	Pearson correlation
	p-value	p-value	p-value	p-value
RIGHT TESTICULAR VOLUME (CM³)	0.249	0.172	0.143	0.056
LEFT TESTICULAR VOLUME (CM³)	0.255	0.164	0.163	0.065
	0	0	0	0
	0	1	0	0
	0	0	0	0

Table 3: Corrélation de volume Testiculaire par le poids de naissance, taille, BMI et L'âge gestational birth weight, height, BMI

	POIDS A LA NAISSANCE		TAILLE		BMI		L'ÂGE GESTATIONAL LORS D'ACCOUCHEMENT	
	correlation de Pearson	p-valuer	correlation de Pearson	p-valuer	correlation de Pearson	p-valuer	correlation de Pearson	p-valuer
Volume TESTICULAIRE droite (CM ³)	0.249	0.000	0.172	0.000	0.143	0.002	0.056	0.128
Volume testiculaire gauche. (CM ³)	0.255	0.000	0.164	0.001	0.163	0.000	0.065	0.093

significant correlation between the testicular volumes and birth weight, body mass index as well as the height of subjects at $p=0.000, 0.004$ and 0.000 respectively on the right and $p=0.000, 0.000$ and 0.001 on the left respectively. However, the strength of correlation was weak with Pearson correlations of $0.249, 0.143$ and 0.172 for the right testis and $0.255, 0.163$ and 0.164 for the left testis respectively. There is no statistically significant association between the testicular volumes and gestational age at delivery with p - values of 0.128 and 0.093 for the right and left testes respectively. The mean difference between the right and left testicular volumes is 0.00185 ($p = 0.770$) which implies that there is no significant difference between the right and left testicular mean volume (Table 3).

There is a weak correlation between testicular volumes and height, and the coefficient of determination R^2 accounts for 6.2% and 6.5% on the left and right respectively. A positive correlation between birth weight and both right and left testicular volumes was found hence neonates with higher birth weight had high testicular volumes.

Discussion

The increasing public awareness and need for qualitative care as well as the ever increasing role of technology in modern day medical care has placed a huge responsibility on imaging practitioners. Among the many challenges facing the radiologist and/or urologist in fertility care today is early and accurate diagnosis of testicular anomalies as well as prognostication of testicular anomalies which may be difficult¹².

Measurement of testicular volume in children is an important tool in assessing the status of the testis in disease states such as undescended testis, orchitis, varicoceles and torsion so that early and appropriate

Bilatéralement il y avait une corrélation significative entre la volume testiculaire et le poids à la naissance, l'indice de masse corporelle ainsi que la taille des sujets de $p=0.000, 0.004$ et 0.000 respectivement à droite et $=0.000, 0.000$ et 0.001 à gauche respectivement. Néanmoins, le pouvoir de corrélation était faible en comparaison à la corrélation de Pearson de $0.249, 0.143$ et 0.172 pour le testicule de droit et $0.255, 0.163$ et 0.164 pour le testicule de gauche respectivement. Il n y a pas de statistique significative associé aux volumes testiculaires et L'âge gestational lors d'accouchement avec le p -value de 0.128 et 0.093 de testicules de gauche et de droit respectivement. La différence moyenne entre les volumes testiculaires de droit et gauche était 0.00185 ($p = 0.770$) Ce qui indique qu'il n y a aucune différence significative entre le droit et la gauche de volume moyenne testiculaire (Table 3).

Il y a une faible corrélation entre le testiculaire, la taille et le coefficient de détermination de compte R^2 pour 6.2% et 6.5% à gauche et à droite respectivement. Une corrélation positive entre le poids à la naissance et les volumes des testiculaires de gauche et droite étaient trouver, ainsi les nouveau nés qui ont des grands poids à la naissance ont des volumes élevé de testiculaire.

Discussion

La prise de sensibilisation du publicité et la nécessité de soin qualitatifs ainsi que le rôle de plus en plus de la technologie de nos jour dans la pratique de Médecine a placé une immense responsabilité sur les praticiens d'imagerie. Parmi les défis nombreux qui se présentent face aux radiologues/ urologue dans le soin de fertilité au jourd'hui est précoce et le diagnostic précis des anomalies testiculaires ainsi que la prognostication des anomalies testiculaires peut être difficile¹².

La mesure de volume testiculaire chez les enfants est un outil important dans l'évaluation de statut de testicule dans l'état de maladie comme les testicules qui ne descendent pas, orchitis, varicoceles et

intervention could be instituted. In adults, testicular volume measurement is done in addition to semen analysis and measurement of serum hormones as an integral part of evaluating male infertility because testicular volume directly corresponds to semen profile¹³. This in effect is a strong reason for the establishment of an acceptable cut-off value for testicular volume, beyond which further evaluation becomes imperative. The non-invasiveness of ultrasonography and the fact that it is devoid of radiation allows for repeated monitoring of these disease entities¹⁴.

In this study, the mean testicular volume was found to be 0.28 ± 0.09 ($p=0.000$). The right testicular volume was $0.278 \text{ cm}^3 \pm 0.092$ while the left testicular was $0.276 \text{ cm}^3 \pm 0.089$. The slightly higher testicular volume on the right was not statistically significant at $p=0.298$.

Kuijper et al used an Aloka SSD-900 ultrasound machine with a 7.5MHZ linear transducer to study the testicular volume in 344 boys from different ethnic groups and found no difference between the left and right testicles and between the various ethnic groups⁹. In their study, the mean testicular volume was found to be 0.27 cm^3 at birth which corroborates the finding in this study⁹. This finding is at variance with findings from Kiridi et al⁵ in adult Nigerian males in which there was a significant statistical difference between the volume of the right and left testes ($p=0.000$). The slight reduction in the testicular volume on the left could be explained by the fact that the pampiniform plexus of veins are more prominent on the left resulting in an increased temperature in the left testis with subsequent reduction in spermatogenesis and testicular volume on that side¹⁵. The pampiniform plexus of veins may not yet have developed in the neonate which could explain the similar volume of the right and left testes in neonate in this study.

torsion pour que l'intervention précoce et appropriée peut se faire. Chez les adultes la mesure de testiculaire est fait de plus à l'analyse de semen, et la mesure d'hormones sérum comme une partie intégral pour évaluer la stérilité d'homme parce que la volume testiculaire correspond directement au profil semen¹³. Cela en effet est une forte raison pour établir une valeur acceptable de volume testiculaire, au delà de ça d'autre evaluation devient obligatoire. La non-invasivite de L'echographie et le fait qu'elle est dépourvue de rayonnement permet une surveillance répété de ces entités de maladie¹⁴.

Dans cette étude, le volume moyen de testiculaire était 0.28 ± 0.09 ($p=0.000$). Le volume testiculaire droit était $0.278 \text{ cm}^3 \pm 0.092$ alors que le testiculaire gauche était $0.276 \text{ cm}^3 \pm 0.089$. Le volume testiculaire élevé de testiculaire droit n'a pas d'importance statistique à $p=0.298$.

Kuijper et al ont utilisé la machine échographie de Aloka SSD-900 7.5MHZ avec une linear transduceur pour étudier le volume testiculaire testicular de 344 garçons de groupe ethnique différentes de et ils n'ont pas trouvé des différences entre les testicules de gauche et de droit et entre les différents groupes ethniques⁹. D'après leur études la volume de testiculaire moyen était 0.27 cm^3 lors d'accouchement ce qui collaborer le résultat de cette étude⁹. Ce résultat est en variance avec le résultat de Kiridi et al⁵ chez les mâles adultes Nigériens au quel il y a une statistique significative entre la volume de testicule et de gauche ($p=0.000$). La réduction légère dans la volume testiculaire gauche peut s'expliquer le fait que le pampiniforme plexus de veins est plus prononcé température augmenté dans le testiculaire gauche avec la réduction spermatogenesis et la volume testiculaire dans ce côté¹⁵. Le pampiniforme plexus de veins peut ne pas être développer chez les nouveau nés, ce qui explique la similarité de la volume testiculaire de gauche et de droit chez les nouveaux nés dans cette étude.

In this study, the gestational age at delivery did not show any correlation with the volume of the right testis, the left testis and the mean testicular volume. This finding is similar to that of Kiridi et al⁵, Beres et al²⁰ and Tajima et al²¹. In their studies on adult male population they established that the testis achieved its maximal size by 18 years and remained so until 80 years after which it decreased in size^{1,16,17}.

There was statistically significant correlation between the body length of the neonates and the volume of the right and left testes and the mean testicular volume. The finding was in keeping with the work of Sobowale et al¹³ involving twenty adult Nigeria men in whom total testicular volume was estimated using a metric tape and a Vernier caliper. There was good correlation between total testicular volume and height ($p < 0.001$, $r = 0.96$) of the subjects.

Our study also showed significant correlation between the weight of the neonates, both right and left testicular volumes and the mean testicular volume. This finding was in keeping with findings reported by Sobowale et al¹³.

We found that the right and left testes were of equal size in 40% of the neonates while in others the right testes were slightly larger. Positive correlation was found between testicular volume, birth weight and height and this corroborated well with the study reported by Wikramanayake who measured testicular size in 200 Sinhalese men aged 21-31 years¹⁸. The testes were of equal size in 75% and the right testis was larger in 20% of the men. There was also a significant correlation between testicular size and body weight ($p < 0.05$) and a significant correlation between right testis size with arm span ($p < 0.01$)¹⁸.

However in this study, there was a weak positive correlation between testicular volumes and body weight, height and body

Dans cette etude, L'âge gestational lors d'accouchement n'a pas montré une corrélation avec la volume de testicule droite, gauche et la moyenne de volume testiculaire. Ces résultats sont similaires à ceux de Kidiri et al⁵, Beres et al²⁰ et Tajima et al²¹. Dans leurs étude sur la population des hommes adultes, ils ont établi que les testicules ont achevé sa taille maximum avec 18 ans et ils ont resté les mêmes jusqu'à 80 ans, après qu'il y a eu une réduction dans la taille^{1,16,17}.

Il y avait une corrélation statistique du longueur du corps des nouveaux nés et la volume de droit et gauche de testicules et la moyenne volume testiculaire. Les résultats correspondent avec l'oeuvre de Sobowale et al¹³ ce qui consiste de vingt mâles adultes Nigériens aux quels le total de volume testiculaire était estimé en appliquant une mesure métrique et calibre à coulisse. Il y avait une bonne corrélation du total de volume testiculaire et taille ($p < 0.001$, $r = 0.96$) du sujets.

Notre étude a aussi montré la corrélation significative de poids des nouveaux nés, de volume testiculaire droit et gauche et la moyenne volume testiculaire. Ce résultat correspond avec les résultats de Sobowale et al¹³.

Nous avons constaté que les tailles des testicules droit et gauche chez les nouveaux nés sont les mêmes taille de 40%. Alors que chez les autres, les testicules droit sont un peu plus grand. La corrélation positive à été constaté entre la volume testiculaire, le poids d'accouchement et le longueur et cela correspond bien au rapport d'étude de Wikramanayake qui a mesuré la taille testiculaire en 200 hommes Cinghalais âgé 21-31 ans¹⁸. Les testicules ont les mêmes taille de 75% et le testicule de gauche était plus grand chez 20% d'hommes. Il y avait une corrélation de taille testiculaire et le poids du corps ($p < 0.05$) et une corrélation significative entre la taille testicule de gauche avec l'étendue des bras et ($p < 0.01$)¹⁸.

Neamoins dans cette etude, il y avait une faible corrélation positive de volume testiculaire et le poids du corps, le longueur et poids à la naissance et l'indice de masse

mass index. This substantiated the study reported by Jong et al⁸ in Korea where testicular volume of 1002 young adult Korean men were measured for length, width and thickness⁸. Testicular volume was found to have weak direct correlation with body weight, height and body mass index²¹. This finding was also supported by the work of Aribarg and co-workers who studied 307 Thai male volunteers whose wives were in early pregnancy¹⁵. Ninety percent of the subjects had testicular volumes which related to body weight, height and the body mass index as well as to the sperm count¹⁵.

The gestational age and BMI showed a persistent and poor linear correlation with the volume of the right and left testes. This is also confirmed by Aribarg et al¹⁵. However, the birth weight showed a positive correlation with both the right and the left testicular volumes¹⁵. Although this study did not correlate the ultrasound volume with orchidometer, but the orchidometer tended to overestimate the true volume of the testis especially in neonates in whom the epididymis is relatively large^{10,11}. Ultrasound on the other hand is more precise as it measures only the testicular volume^{10,11,12}.

Although other workers have used Prader orchidometer, there is still no consensus on its accuracy and reliability. While some think it is neither accurate nor reliable, Schiff et al¹⁹ reported that orchidometer measurement correlated closely and significantly with ultrasound measurement (formula $L \times W \times H \times 0.71$)¹⁹. In their study the mean orchidometer testicular volume in adults was 18.3ml on the right and 16.9ml on the left, and did not differ significantly from the mean ultrasound volume (18.4ml on the right and 17.1ml on the left). Other studies have also showed a strong correlation between orchidometric and ultrasonic measurements, although orchidometer often overestimated the testicular volume relative to ultrasound^{8,10,18}.

corporelle. Cela justifie l'étude rapporté par Jong et al en Corée où la volume testiculaire de 1002 jeunes homme Coréens ont été mesuré pour la longueur, largeur et épaisseur⁸. Il est remarqué que le volume testiculaire à une faible corrélation directe au poids du corps, la taille et le poids à la naissance avec l'indice de masse corporelle²¹. Cette constatation a été collaboré par l'oeuvre d'Aribarg et son équipe qui ont observé 307 hommes volontaires de Thaïlandais où leurs femmes sont en premiers trimestres de grossesse¹⁵. Quatre vingt pourcentage des hommes observé ont des volumes testiculaires relié au poids du corps, taille et l'indice de masse corporelle ainsi que les le compte¹⁵.

L'âge gestational et le BMI à montré une faible et corrélation persistante avec la volume des testicules de gauche et de droit. Ceci est confirmé par Aribarg et al¹⁵. Néanmoins, le poids à la naissance a indiqué une corrélation poitive dans la partie droite et gauche de volume testiculaire¹⁵. Cette étude n'a pas corrélé à la volume d'échographie avec orchidometer mais l'orchidometer a tenté de surestimé la vraie volume des testicules particulièrement chez les nouveaux nés dans les quels l'épididymes est relativement grand^{10,11}. L'échographie dans l'autre côté est plus précise et elle mesure seulement la volume testiculaire^{10,11,12}.

Malgré le fait que d'autres ouvriers ont utilisé l'orchidometer de Prader, il n'y a pas de consensus dans sa précision et authenticité, d'autres croient qu'il est ni précise nor fiable, Schiff et al¹⁹ ont rapporté que la mesure d'orchidometer se corréler nettement et considérablement avec la mesure échographie (formulaire $L \times W \times H \times 0.71$)¹⁹. Dans leur étude la moyenne d'orchidometer de volume testiculaire chez les adultes était 18.3ml à droite et 16.9m à gauche, et il n'y a pas de grand différence significative de la moyenne de volume échographie (18.4ml on the right and 17.1ml à gauche). D'autre études ont montré une forte corrélation entre orchidometer et la mesure

Des recherches ont montré une corrélation forte entre la mesure orchidometer et l'échographie, même que l'orchidometer a souvent surestimé la volume relative testiculaire à l'échographie^{8,10,18}.

A study performed by Fok et al in China reported a weak albeit statistically significant correlation between gestational age, length, weight and testicular volume²⁰.

Paltiel et al in their work on canine testes reported that the most accurate of the ultrasound formulas was formula 1 ($L \times W \times H \times 0.71$)²¹. In their work, formula 2 ($L \times W \times H \times 0.52$) underestimated by (31%) and formula 3 ($L \times W^2 \times 0.52$) by (11%) but they noted that formula 3 caused the least mean bias. Hence, formula 1 was used in this study.

Rivkees et al in their earlier work in 1987 when the new formula was not an issue used only formula 2 on 10 calves and 9 dogs with a simulated scrotum²². They found that this formula had an accuracy of $4.6\% \pm 1.6\%$. This is however not consistent with any of the studies mentioned earlier. This may be because they worked on scrotum that was simulated by double sheep skin.

Counseling by the nursing staff and health works aided the participation of the neonates in the study. Male neonates were also often brought back to the hospital within 7 days of birth for circumcision which is a common practice in Nigeria irrespective of religious inclination. This afforded us the opportunity to recruit male neonates into the study.

Conclusion: This study showed that the mean testicular volume was 0.28 ± 0.09 ml with no significant difference between the right and the left testes. There was a positive correlation between the birth weight, height and the body mass index and the volume of the right and the left testes but no correlation between the testicular volume and the gestational age of the neonates.

Acknowledgment

We wish to express our profound gratitude to the management of Adeoyo General Hospital and Eleta Catholic Hospital, Ibadan for their cooperation.

Une recherche réalisé par Fok et al en Chine , d'après le rapport C'était une faible statistique significative de corrélation entre L'âge gestational , longueur , poids et volume testiculaire²⁰.

Dans l'oeuvre de Paltiel et al de testicules des chiens, ils ont fait un rapport que la plus précise de formulaire 1 ($L \times W \times H \times 0.71$)²¹. Dans leur oeuvre, formulaire 2 ($L \times W \times H \times 0.52$) sous estimé par (31%) et formulaire 3 ($L \times W^2 \times 0.52$) par (11%) mais ils ont remarqué que formulaire 3 a crée le moindre biais de moyen. Alors, formulaire 1 était utilisés dans cette étude.

Rivkees et al au début de leur oeuvre en 1987 quand le nouveau formulaire n'était pas un sujet de conflit , seul le formulaire 2 sur 10 veaux et 9 chiens avec un scrotum²². simulé. Ils ont remarqué que le formulaire a une précision de $4.6\% \pm 1.6\%$. Néanmoins cela ne se conforme pas avec des études indiqué au début. Cela peut être parce qu' ils ont travaillé sur le scrotum qui était simulé par la peau doublée de brebis.

Des conseils donnés par des infirmières et health workers à aidé la participation des nouveaux nés dans cette étude.les mâles nouveaux nés étaient ramené à l'hôpital pendant les premiers 7 jours pour la circonscription , ce qui est le norme au Nigéria, quelques soit l'inclinaison religieuse .

Conclusion

Cette étude a montré que la volume moyenne testiculaire était 0.28 ± 0.09 ml sans des différence entre les testicules de gauche et de droit. Il y avait une corrélation positive entre le poids à la naissance , la taille et l'indice de masse corporelle et la volume des testicules de gauche et droit mais il n y a pas de corrélation de volume testiculaire et L'âge gestational des nouveaux nés.

Reconnaissance

Nous sommes reconnaissants vers la gestion du centre hospitalier Adeoyo et l'hôpital Catholique Eleta, Ibadan de leur collaboration et coperation.

References

1. Kiridi EK, Nwankwo NE, Akinola RA., Agi CA, Ahmed A . Testicular volume in adults. J of Asian scientific research 2012;2:45–52.
2. Guyton AC, Hall JE 2004. Reproductive and hormonal functions of the male. In: Guyton AC, Hall JE (eds). Medical physiology. 10th edn, WB Saunders Philadelphia, P916-917.
3. Costabile RA, Skoog RM. Testicular volume assessment in adolescents with varicocele. J of Urol 1992; 147: 1456–1457.
4. Setchell BP, Hertel TSO. Postnatal testicular development, cellular organization and paracrine regulation. Endocr Dev 2003; 6 : 24–37.
5. Takihara H, Consentino MJ, Sakatoku J, Cockett ATK. The significance of testicular size measurement in andrology: Correlation of testicular size with testicular function. Int J Urol 1987;137:416–419.
6. Jong WL, Jong YB, Ski M. Testicular volume in Korean young adult men as measured by ultrasound. Relationship with body mass index. Korean J of Urol 2009; 50:591–595.
7. Lipshultz L, Corriere J. Progressive testicular atrophy in the varicocele patient. J Urol 1977;117:175-176.
8. Dogra VS, Gottlieb RH, Oka M, Rubens DJ. Sonography of the scrotum. Radiol Society of North Am. 2003;227:18–36.
9. Kuijper EAM, van Kooten J, Verbeke JI, van Rooijen M, Lambalk CB. Ultrasonographically measured testicular volumes in 0- to 6-year-old boys. Human reproduction 2008;23,(4):792–796.
10. Taskinen S, Taavitsainen M, Wikström S. Measurement of testicular volume, comparison of three different methods. J of Urol 1996; 155: 930–933.
11. Behre HM, NaHsan DNE. Objective measurement of testicular volume by ultrasound, evaluation of the technique and comparison with orchidometer estimates. Intl J of Androl 1989;12:395–403.

References

1. Kiridi EK, Nwankwo NE, Akinola RA., Agi CA, Ahmed A . Volume testiculaire chez les adultes. J recherche scientifique d'Asie 2012;2:45–52.
2. Guyton AC, Hall JE 2004. La reproductive et fonction hormonal de mâle: Guyton AC, Hall JE (eds). Physiologie Médical 10th edn, WB Saunders Philadelphia, P916-917.
3. Costabile RA, Skoog RM. L'évaluation de volume testiculaire chez les adolescents avec varicocele. J of Urol 1992; 147: 1456–1457.
4. Setchell BP, Hertel TSO. Le développement testiculaire postnatale , organisation cellulaire et la régulation paracrine. Endocr Dev 2003; 6 : 24–37.
5. Takihara H, Consentino MJ, Sakatoku J, Cockett ATK. La signification de mesure de la taille testiculaire en andrologie : Correlation de taille testiculaire et la fonction testiculaire. Int J Urol 1987;137:416–419.
6. Jong WL, Jong YB, Ski M. La volume testiculaire chez les jeunes adultes Coréen, mesuré par échographie. Relation de body mass index. Corée de Urol 2009; 50:591–595.
7. Lipshultz L, Corriere J. La trophée progressive testiculaire dans le patient varicocele. J Urol 1977;117:175-176.
8. Dogra VS, Gottlieb RH, Oka M, Rubens DJ la sonographie du scrotum. Société Radiol de l ' amerloques du nord. 2003;227:18–36.
9. Kuijper EAM, van Kooten J, Verbeke JI, van Rooijen M, Lambalk CB. La mesure échographie volume testiculaire de 0 ans à 6 ans des mâles. La reproduction humain 2008;23,(4):792–796.
10. Taskinen S, Taavitsainen M, Wikström S. La mesure de volume testiculaire , comparaison de trois méthodes différentes. J of Urol 1996; 155: 930–933.
11. Behre HM, NaHsan DNE. La mesure objective de volume testiculaire par L'echographie , l'évaluation de technique et comparaison avec l'estimation d'orchidometer. Intl J of Androl 1989;12:395–403.

12. Mahony BS, Nyberg DA, Hirsch JH, Petty CN, Hendricks SK, Mack LA. Mild idiopathic lateral cerebral ventricular dilatation in-utero, Sonographic evaluation. *Radiology*. 1988; 16:715-721.
13. Sobowale OB, Akinwumi O. Testicular volume and seminal fluid profile in fertile and infertile males in Ilorin, Nigeria. *Int J of Gynecol and Obstet* 1989; 28:155-161.
14. [Rundle AT](#), [Sylvester PE](#). Measurement of testicular volume. Its application to assessment of maturation, and its use in diagnosis of hypogonadism. *Arch Dis Child*. 1962;37:514-7
15. Aribarg A, Kenkeerati W, Vorapaiboonsak V, Leepipatpaiboon S, Farley TM. Testicular volume, semen profile and serum levels of fertile Thai males. *Int J of Androl* 2008;9:170-180.
16. Beres GY, Czeisel E. Testicular volume variation from 0 to 28 years of age. *Int J of Urol and Neph* 2007; 21: 159-167.
17. Tajima M. Testicular measurement by test size orchidometer. *Acta Urological Japonica*. 1988; 34: 2013-2020.
18. Wikramanayake E. Testicular size in young adult Sinhalese. *Int J of Androl* 2008; 18: 29-31.
19. Schiff JD, Li PS, Goldstein M. Correlation of ultrasonographic and orchidometer measurement of testicular volume in adults. *British J of Urol Int* 2004; 93:1015-1017.
20. Fok TF, Hon KL, So HK, Wong E, Ng PC, Chang A, [Lau J](#), [Chow CB](#), [Lee WH](#), Hong Kong Neonatal Measurements Working Group. Normative data of penile length for term Chinese newborns. *Biol Neonate*. 2005;87:242-245.
21. Paltiel HJ, Diamond DA, Di Canzio J, Zurakowski D, Borer JG, Atala A. Testicular volume, comparison of orchidometer and US measurements in dogs. *Radiol* 2002; 222: 114-119.
22. Karmazyn B. Scrotal Ultrasound. www.ultrasound.theclinics.com.2010;.5:: 61-74
12. Mahony BS, Nyberg DA, Hirsch JH, Petty CN, Hendricks SK, Mack LA. Mild idiopathic lateral cerebral ventricular dilatation in-utero, l'évaluation sonographie. *Radiologie*. 1988; 16:715-721.
13. Sobowale OB, Akinwumi O. La volume testiculaire profil liquide seminal chez les hommes fécond et stérile à Ilorin, Nigera. *Int J of Gynecol et Obstet* 1989; 28:155-161.
14. [Rundle AT](#), [Sylvester PE](#). Mesure de volume testiculaire. Son application vis à la maturation, et son usage dans le diagnostic de l'hypogonadis. *Arch Dis Child*. 1962;37:514-7
15. Aribarg A, Kenkeerati W, Vorapaiboonsak V, Leepipatpaiboon S, Farley TM. Volume Testiculaire, profil semen and le niveau du sérum des hommes fécond. *Int J of Androl* 2008; 9:170-180.
16. Beres GY, Czeisel E. La variation de volume testiculaire de 0 à 28 ans. *Int J of Urol and Neph* 2007; 21: 159-167.
17. Tajima M. la mesure testiculaire par l'épreuve orchidometer. *Acta Urological Japonica*. 1988; 34: 2013-2020.
18. Wikramanayake E. La taille testiculaire chez les jeunes adultes Sinhalese. *Int J of Androl* 2008; 18: 29-31.
19. Schiff JD, Li PS, Goldstein M. Corrélation d'échographique et la mesure orchidometer de volume testiculaire chez les adultes. *British J of Urol Int* 2004;93:1015-1017.
20. Fok TF, Hon KL, So HK, Wong E, Ng PC, Chang A, [Lau J](#), [Chow CB](#), [Lee WH](#), Hong Kong Neonatal Measurements Working Group. Normative data of penile length for term Chinese newborns. *Biol Neonate*. 2005;87:242-245.
21. Paltiel HJ, Diamond DA, Di Canzio J, Zurakowski D, Borer JG, Atala A. Volume testiculaire, comparaison d'orchidometer mesure des états unis chez les chiens. *Radiol* 2002; 222: 114-119.
22. Karmazyn B. L'échographie scrotal www.ultrasound.theclinics.com.2010;.5: 61-74.